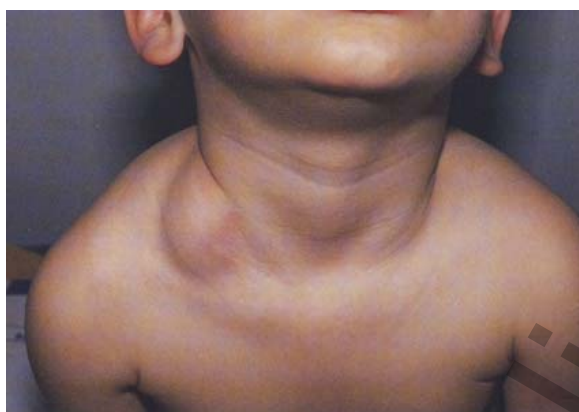


## ΚΥΣΤΙΚΟ ΥΓΡΩΜΑ Ή ΛΕΜΦΑΓΓΕΙΩΜΑ

Το κυστικό λεμφαγγείωμα είναι μια σπάνια συγγενής βλάβη του λεμφικού συστήματος, η οποία εμφανίζεται σαν μια πολυκυστική μάζα πλήρης υγρού, συνήθως στην πλάγια τραχηλική χώρα. Σπάνια μπορεί να πιέζει τις αεροφόρες οδούς ή άλλα ζωτικά όργανα. Οφείλεται στην μη ανάπτυξη επικοινωνίας των λεμφαγγείων της περιοχής με το φλεβικό σύστημα.

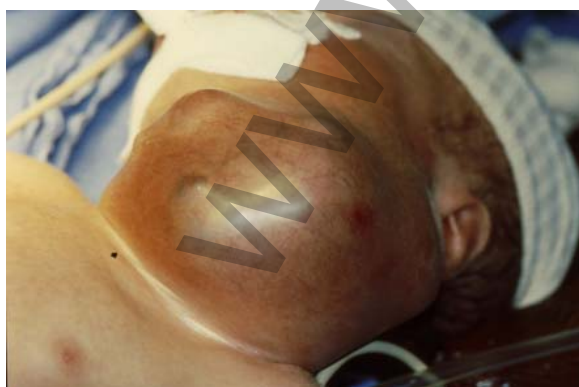Στο προγεννητικό υπερηχογράφημα μπορεί να φανεί σαν ένας μεγάλος όγκος του τραχήλου. Η διαφορική διάγνωση περιλαμβάνει τερατώματα, εγκεφαλοκήλη, αιμαγγειώματα. Η πρώιμη διάγνωση (πριν τις 30 εβδομάδες της κύησης) σχετίζεται με αυξημένη πιθανότητα ύπαρξης διάφορων παθήσεων (σύνδρομο Turner και σύνδρομο Noonan), αλλά και χρωμοσωμικών ανωμαλιών. Σ' αυτές τις περιπτώσεις πρέπει να γίνεται καρυότυπος του εμβρύου.



Κυστικό υγρωμα δεξιάς πλάγιας τραχηλικής χώρας.

Αν η διάγνωση γίνει μετά την 30η εβδομάδα, τότε ο τοκετός πρέπει να προγραμματίζεται σε κέντρο τριτοβάθμιας περίθαλψης, όπου μπορεί να αντιμετωπισθούν η τυχόν εμφάνιση δυστοκίας ή δύσπνοιας του νεογνού. Πάντοτε πρέπει να διασφαλίζεται ο αεραγωγός του νεογνού.

Η θεραπεία είναι χειρουργική. Επιβάλλεται η αφαίρεση ολόκληρης της μάζας, όταν αυτό είναι δυνατό, για να μειωθεί στο ελάχιστο ο κίνδυνος υποτροπών.



Τεράτωμα αρ. πλάγιας τραχηλικής χώρας σε νεογνό.