

ΥΔΡΟΚΗΛΗ

Υδροκήλη αποκαλείται η συλλογή υγρού μεταξύ του τοιχωματικού και του σπλαγγχνικού πετάλου του ιδίως ελυτροειδούς χιτώνα του όρχεως. Στα παιδιά αυτή οφείλεται στην ατελή απόφραξη της ελυτροπεριτοναϊκής πτυχής, της διόδου δηλαδή, μέσω της οποίας ο όρχις κατεβαίνει από την κοιλιά στο όσχεο, την φυσιολογική του θέση. Υπάρχει, δηλαδή, επικοινωνία ανάμεσα στους χιτώνες του όρχεως και την κοιλιά και για τον λόγο αυτό η πάθηση αποκαλείται επικοινωνούσα υδροκήλη.

Σπανίως, είναι δυνατόν η υδροκήλη να μην είναι επικοινωνούσα, όταν εμφανίζεται μετά από τραύμα, συστροφή όρχεως, επιδιδυμίτιδα ή επέμβαση για κισσοκήλη.

Η διάγνωση τίθεται από το ιστορικό, την φυσική εξέταση του παιδιού και τον έλεγχο με φωτεινή πηγή του οσχέου. Αν υπάρχει αμφιβολία καλό είναι να γίνεται υπερηχογράφημα.

Η θεραπεία της υδροκήλης είναι χειρουργική, αλλά πρέπει να γίνεται μετά την ηλικία του ενός έτους, επειδή η πάθηση μπορεί να υποχωρήσει από μόνη της. Πριν την ηλικία αυτή ενδείκνυται η χειρουργική επέμβαση εάν υπάρχει η υποψία ότι συνυπάρχει βουβωνοκήλη. Κατά την επέμβαση γίνεται απολίνωση της επικοινωνίας και αναστροφή των χιτώνων του όρχεως.

ΚΥΣΤΗ ΣΠΕΡΜΑΤΙΚΟΥ ΤΟΝΟΥ

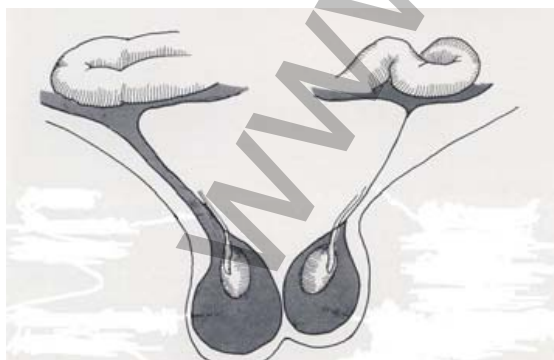
Στην πάθηση αυτή έχουμε συλλογή υγρού στην ελυτροπεριτοναϊκή πτυχή, όχι γύρω από τον όρχι, αλλά σε υψηλότερο σημείο της πορείας της. Είναι σφαιρική ή ωοειδής διόγκωση, ομαλή, ανώδυνη, κινητή, μη ανατασσόμενη και διαφανής στο προσπίπτον φως.

Η θεραπεία της συνίσταται σε χειρουργική αφαίρεση.

ΚΥΣΤΗ ΤΟΥ NÜCK

Η πάθηση αυτή εμφανίζεται στα κορίτσια και είναι ίδιας αιτιολογίας με την κύστη του σπερματικού τόνου στα αγόρια.

Η θεραπεία της επίσης είναι χειρουργική.



Σχηματική αναπαράσταση. Αριστερά επικοινωνούσα υδροκήλη και δεξιά υδροκήλη ενηλίκων (μη επικοινωνούσα).